

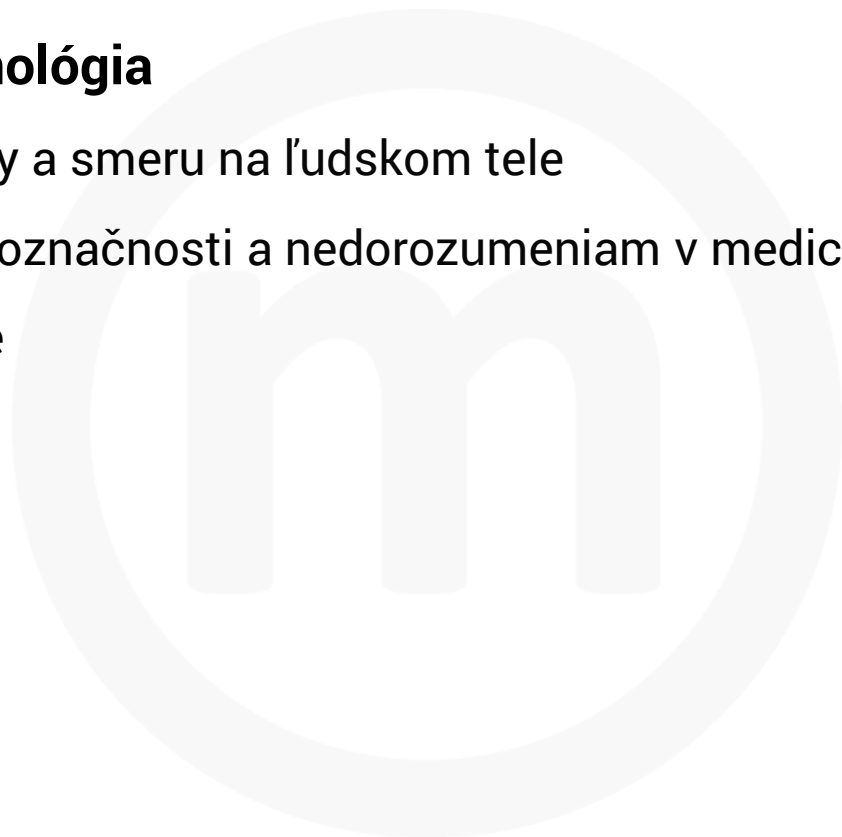
# meducate

**ANATOMICKÁ ORIENTÁCIA  
NA ĽUDSKOM TELE**

# ANATOMICKÁ ORIENTÁCIA NA ĽUDSKOM TELE

## **Anatomická terminológia**

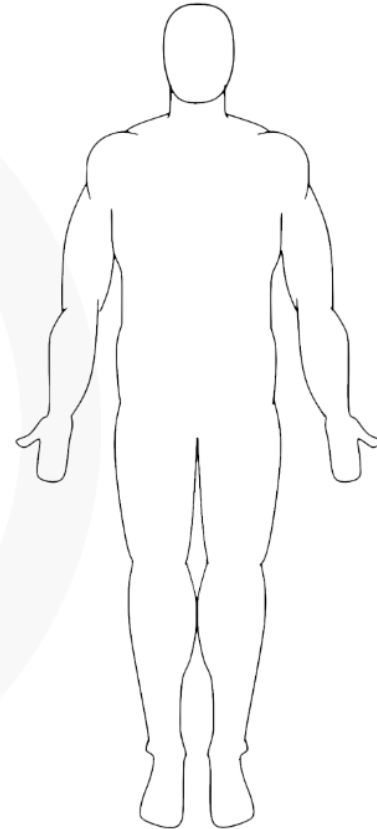
- presný popis polohy a smeru na ľudskom tele
- predchádza nejednoznačnosti a nedorozumeniam v medicínskej praxi
- pôvodne v latinčine



# ANATOMICKÁ ORIENTÁCIA NA ĽUDSKOM TELE

## Anatomická poloha

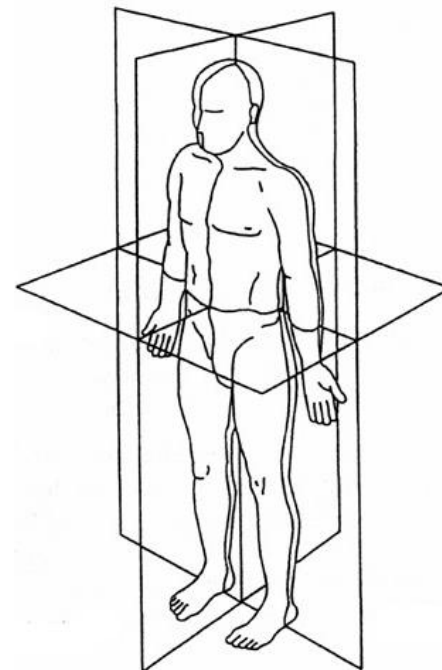
- základná poloha tela:
  - vzpriamený stoj
  - horné končatiny pripažené
  - dlane smerujúce dopredu
  - dolné končatiny pri sebe
- všetky anatomické pojmy sa vzťahujú k tejto pozícii bez ohľadu na reálnu polohu tela



# ANATOMICKÁ ORIENTÁCIA NA ĽUDSKOM TELE

## Anatomické roviny

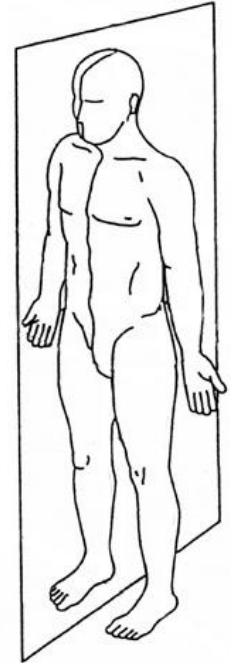
- pomyselné roviny, ktoré rozdeľujú telo na dve časti (nemusia byť rovnaké)
- sagitálna rovina, frontálna rovina, transverzálna rovina
- každá je kolmá na zvyšné dve



# ANATOMICKÁ ORIENTÁCIA NA ĽUDSKOM TELE

## Sagitálna rovina

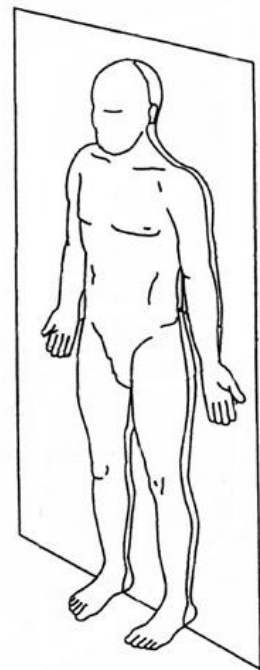
- delí telo na ľavú a pravú časť
- stredná sagitálna rovina - prechádza stredovou čiarou
- parasagitálne roviny - paralelné sagitálne roviny



# ANATOMICKÁ ORIENTÁCIA NA ĽUDSKOM TELE

## Frontálna rovina

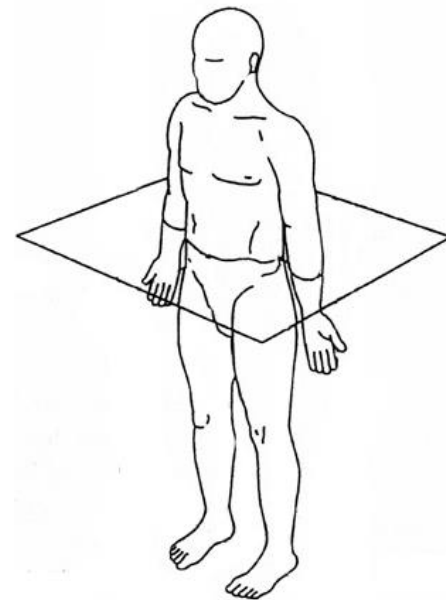
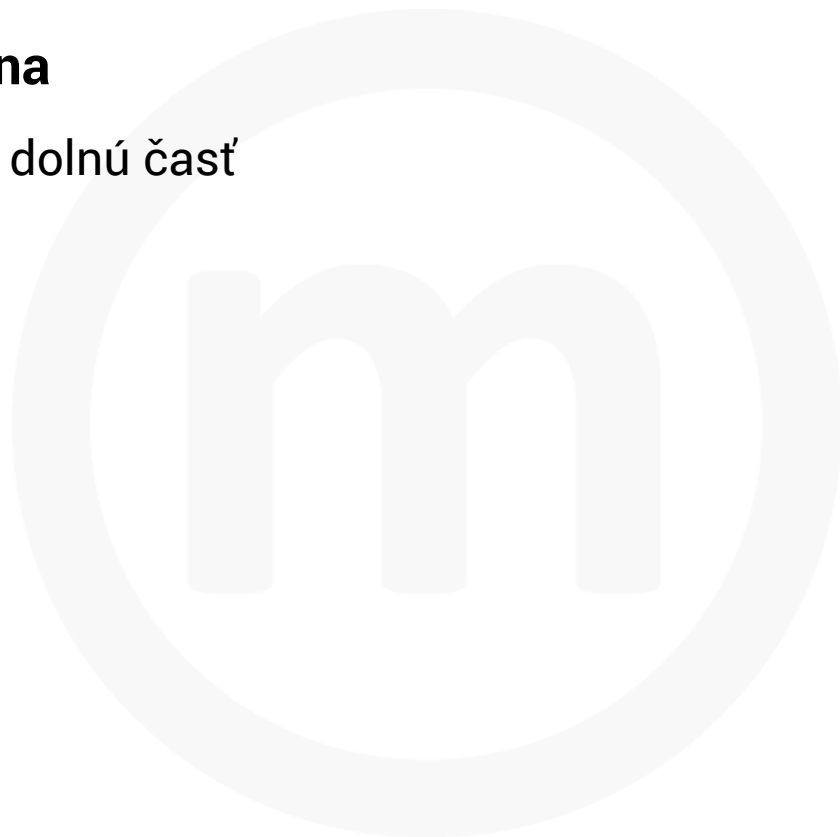
- delí telo na prednú a zadnú časť



# ANATOMICKÁ ORIENTÁCIA NA ĽUDSKOM TELE

## Transverzálna rovina

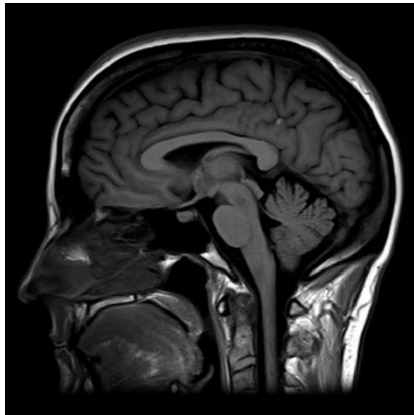
- delí telo na hornú a dolnú časť



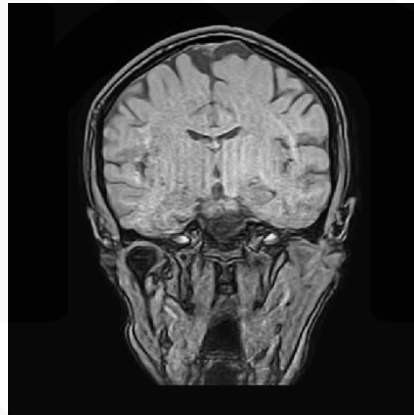
# ANATOMICKÁ ORIENTÁCIA NA ĽUDSKOM TELE

## Anatomické roviny

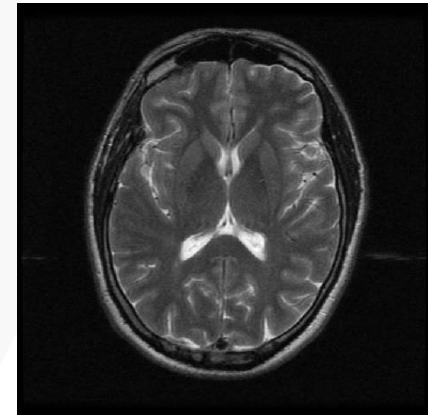
- CT a MRI obrázky sú projekcie do anatomických rovín



**sagitálna projekcia**



**frontálna projekcia**



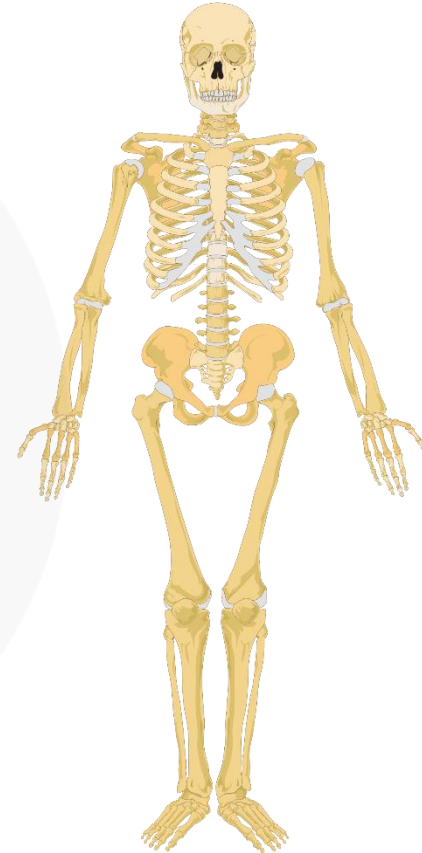
**transverzálna projekcia**



# ANATOMICKÁ ORIENTÁCIA NA ĽUDSKOM TELE

## Anatomické termíny pre polohu

- anterior (ventralis) & posterior (dorsalis)
- superior (cranialis) & inferior (caudalis)
- proximalis & distalis
- medialis & lateralis
- superficialis & profundus



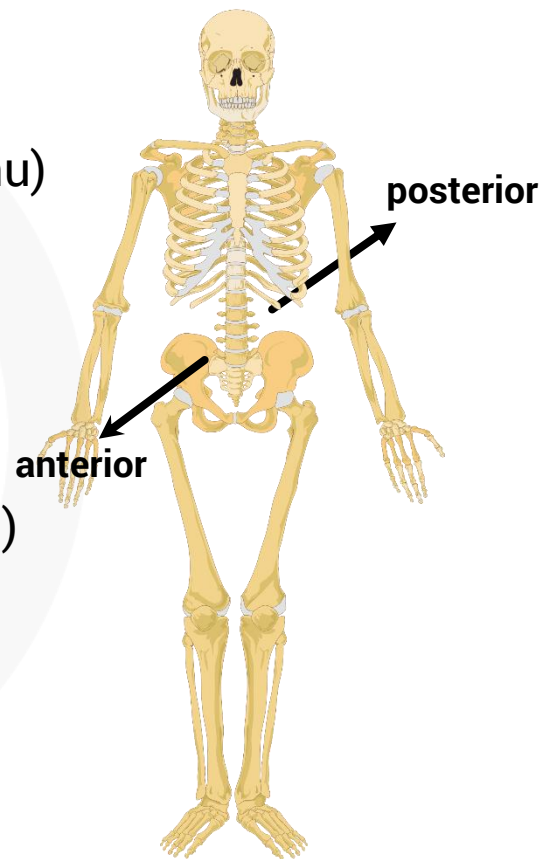
# ANATOMICKÁ ORIENTÁCIA NA ĽUDSKOM TELE

## Anterior (ventralis)

- na alebo smerom k prednej časti tela (smerom k bruchu)
- ústa sú na **ventrálnej** časti hlavy

## Posterior (dorsalis)

- na alebo smerom k zadnej časti tela (smerom k chrbtu)
- chrbtica je v **dorzálnej** časti trupu



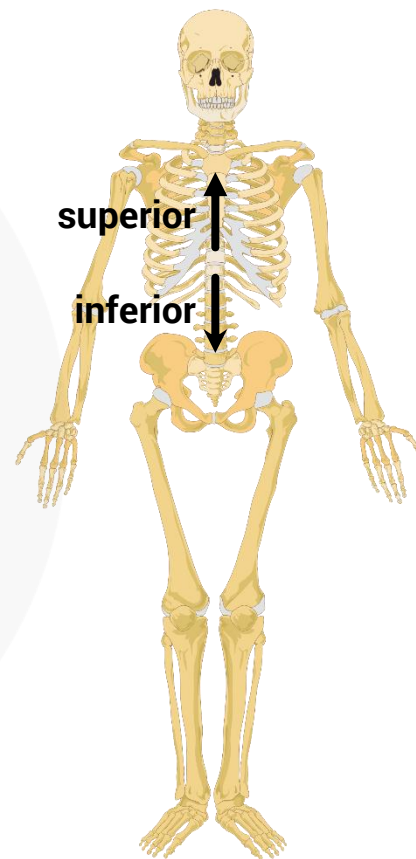
# ANATOMICKÁ ORIENTÁCIA NA ĽUDSKOM TELE

## Superior (cranial)

- hore, smerom k hlave (cranium)
- srdce je **kraniálne** od pečene

## Inferior (caudalis)

- dole, smerom k chvostu (cauda)
- srdce je **kaudálne** od mozgu



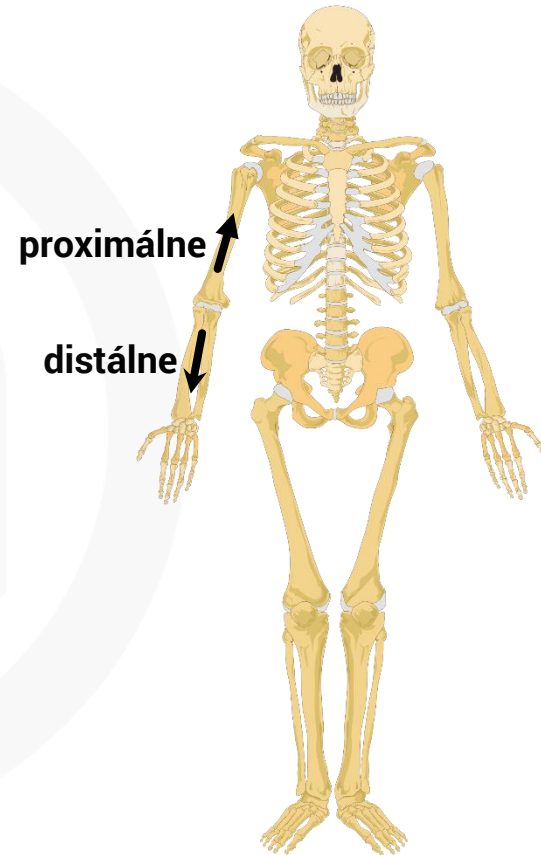
# ANATOMICKÁ ORIENTÁCIA NA ĽUDSKOM TELE

## Proximálny

- bližšie k začiatku (danej časti tela)
- lakeť je **proximálne** od zápästia

## Distálny

- ďalej od začiatku (danej časti tela)
- členok je **distálne** od kolena
- tieto pojmy sa používajú, ak má daná časť tela definovaný začiatok / koniec



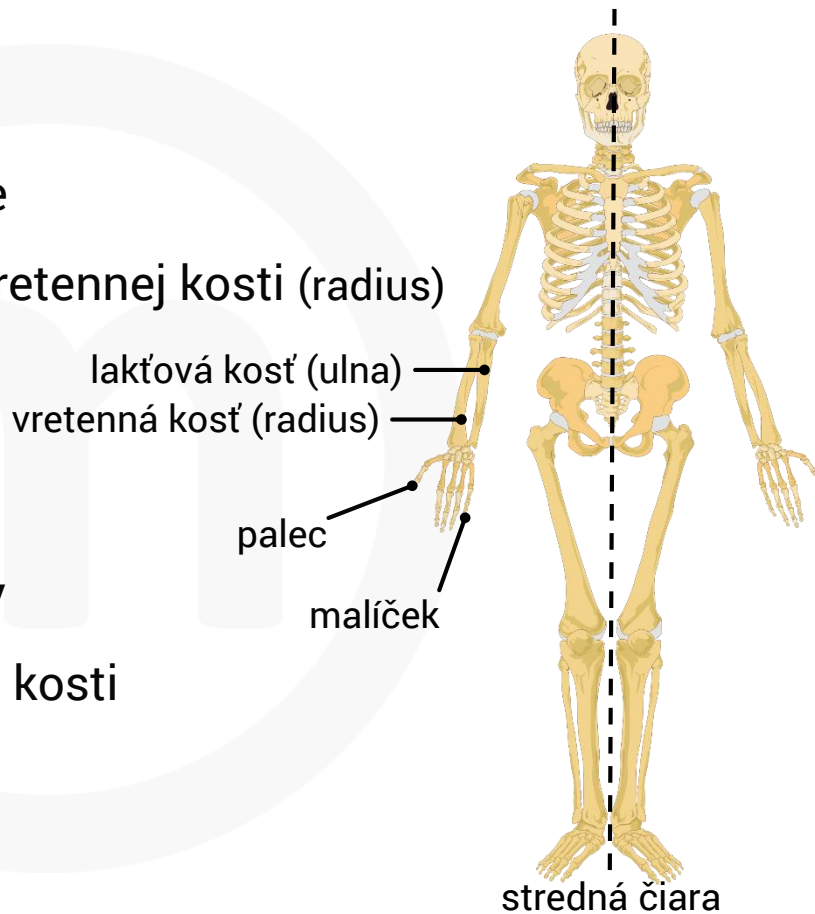
# ANATOMICKÁ ORIENTÁCIA NA ĽUDSKOM TELE

## Mediálny

- bližšie alebo smerom k strednej čiare
- lakťová kosť (ulna) je **mediálne** voči vretennej kosti (radius)
- malíček je **mediálne** od palca

## Laterálny

- ďalej alebo smerom od strednej čiary
- vretenná kosť je **laterálne** od lakťovej kosti
- palec je **laterálne** od malíčka



# ANATOMICKÁ ORIENTÁCIA NA ĽUDSKOM TELE

## Povrchový (superficialis)

- na alebo v blízkosti vonkajšieho povrchu
- škrabanec na koži je **povrchové** zranenie



## Hlboký (profundus)

- pod povrchovou vrstvou
- bodnutie nožom spôsobí **hlbokú** ranu

